

# Perfusionstechnik bei pulmonaler Thrombendarteriektomie

## ZUSAMMENFASSUNG

Die pulmonale Thrombendarteriektomie (PTE) wurde bereits 1956 als Behandlungsverfahren für Patienten mit chronischer thromboembolischer pulmonaler Hypertonie diskutiert und 1957 erstmalig – allerdings erfolglos – klinisch angewandt.

Die operative Desobliteration der Pulmonalarterien erfolgte nach Sternotomie in In-Flow-Occlusion unter Ganzkörperkühlung. 1964 setzten Kaselmann und Mitarbeiter erstmalig die Herz-Lungen-Maschine bei einer solchen Operation ein. In der Folgezeit wurden von mehreren Zentren in Nordamerika, Frankreich und Japan kleinere Fallzahlen von pulmonalen Thrombendarteriektomien publiziert. Die weltweit größte Erfahrung mit der Diagnostik und operativen Therapie von Patienten mit chronischen Lungenembolien besteht allerdings am St. Diego Medical Center der University of California, wo die chirurgische Technik unter Einsatz von extrakorporaler Zirkulation, tiefer Hypothermie und Kreislaufstillstand von Daily entwickelt und später mehrfach modifiziert wurde. An der Klinik für Herz-, Thorax- und Gefäßchirurgie des Klinikums der Johannes-Gutenberg-Universität Mainz wurde die pulmonale Thrombendarteriektomie 1989 eingeführt und etabliert. Von Januar 1995 bis November 2004 wurden insgesamt 233 Patienten einer solchen Operation unterzogen.

## SCHLÜSSELWÖRTER

Pulmonale Thrombendarteriektomie, tiefe Hypothermie und Kreislaufstillstand, Myokardprotektion.

## ABSTRACT

Pulmonary thromboendarterectomy (PTE) as a therapy for patients with chronic thromboembolic pulmonary hypertension was discussed in 1956 already and first applied, though without success, in 1957.

The operative desobliteration of the pulmonary arteries was done after sternotomy in in-flow occlusion under total body cooling. In 1964 Kaselmann and collaborators first used the heart-lung machine in such an operation. In the following time several centres in North America, France and Japan published minor figures of pulmonary

thromboendarterectomy cases. Most experience worldwide with diagnostics and operative therapies on patients with chronic lung embolism has been made at the St. Diego Medical Center of the University of California, where under extracorporeal circulation, deep hypothermia and circulation arrest the surgery technique has been developed and then repeatedly modified by Daily. At the Clinic for Heart-, Thorax-, and Vascular Surgery within the Clinical Centre of the Johannes Gutenberg University of Mainz the pulmonary thromboendarterectomy was introduced and established in 1989. From January 1995 to November 2004 a total of 233 patients underwent such an operation.

## KEY WORDS

Pulmonary thromboendarterectomy, profound hypothermia and circulatory arrest, myocardial protection.

## PATIENTEN UND METHODIK

Die Entscheidung zur Operation wird von der Erreichbarkeit der obstruktiven Veränderung der Pulmonalarterien, vom Allgemeinzustand und von der klinischen Symptomatik des Patienten abhängig gemacht. Die Operationsindikation ist bei Patienten in den NYHA-Stadien III und IV und einem in Ruhe gemessenen pulmonalen Gefäßwiderstand  $>300 \text{ dyn/s/cm}^5$  (in Ruhe) gegeben, wenn schwerwiegende (maligne) Begleiterkrankungen ausgeschlossen wurden [1].

## PERFUSIONSTECHNIK

Die pulmonale Thrombendarteriektomie muss in den allermeisten Fällen im Bereich beider Lungenarterien vorgenommen werden. Der ideale Zugangsweg zu beiden Lungenarterien ist die mediane Längssternotomie. Um eine entsprechende Desobliteration der Pulmonalarterienäste zu erzielen, ist eine optimale Sicht in einem blutleeren Operationsfeld erforderlich. Somit kann der Eingriff nur unter extrakorporaler Zirkulation, tiefer Hypothermie und Kreislaufstillstand durchgeführt werden.

Nach der Einleitung der Anästhesie und des kontinuierlichen Monitorings der gemischt-venösen Sauerstoffsättigung, der

arteriellen Blutgase und des Herzzeitvolumens, der transösophagealen Echokardiographie und kontinuierlicher EEG-Ableitung wird der Thorax über eine mediane Längssternotomie eröffnet.

## EXTRAKORPORALER KREISLAUF

Der extrakorporale Kreislauf besteht aus einer Herz-Lungen-Maschine (S III, Fa. Stöckert, oder HL20, Fa. Maquet) mit einer integrierten Zentrifugalpumpe als arterieller Pumpe (Biomedicus, Fa. Medtronic) [2]. Als Oxygenierungssystem kommt der Hohlfasermembranoxygenator Optima, (Fa. Cobe) zum Einsatz. Ein Autotransfusionssystem (Fa. Cobe) wird vor dem Anschluss an die Herz-Lungen-Maschine bereitgestellt, um den intraoperativen Blutverlust gering zu halten. Die Herz-Lungen-Maschine wird mit fünf Saugerpumpen bestückt, zwei dieser Saugerpumpen werden zum kontinuierlichen Absaugen von Blut aus dem linken Vorhof sowie aus dem Pulmonalarterienhauptstamm benutzt (linksatrialer Vent und Pulmonalarterientvent). Alle diese Sauger werden mit Ventventilen versehen, um die Bluttraumatisierung zu reduzieren. Denn der maximale Unterdruck ist bei den Ventventilen auf  $-150 \text{ mmHg}$  begrenzt. Eine zusätzliche Rollerpumpe wird benötigt, um das Herz nach dem Abklemmen mit einem Kühlmantel (TCD, Fa. Cobe) schützen zu können [3].

Die Oxygenierung wird mittels Bestimmung der venösen Sauerstoffsättigung (Oxysat, Fa. Baxter) an der Herz-Lungen-Maschine kontinuierlich online gemessen und nach der  $\alpha$ -Stat-Methode entsprechend der Blutgasanalysen korrigiert. Des Weiteren wird zur Online-Blutgasanalyse ein Pratrend-7-Messgerät (Biomedical Sensors Ltd. England) eingesetzt [4].

Das Priming des extrakorporalen Systems erfolgt mit 1000 ml Ringerlösung, 1000 ml Rheohaes 6 %, 250 ml Mannitol, 2 Mio. IE Trasylyl sowie 30 mg/kg Körpergewicht Methylprednisolon (Urbason). Der Anschluss der Herz-Lungen-Maschine erfolgt über die Kanülierung der Aorta ascendens (HK 46V, Fa. Maquet) vor dem Abgang des Truncus brachiocephalicus und die getrennte Kanülierung beider Hohlvenen (V-122-32, Fa. Stöckert). Der Patient

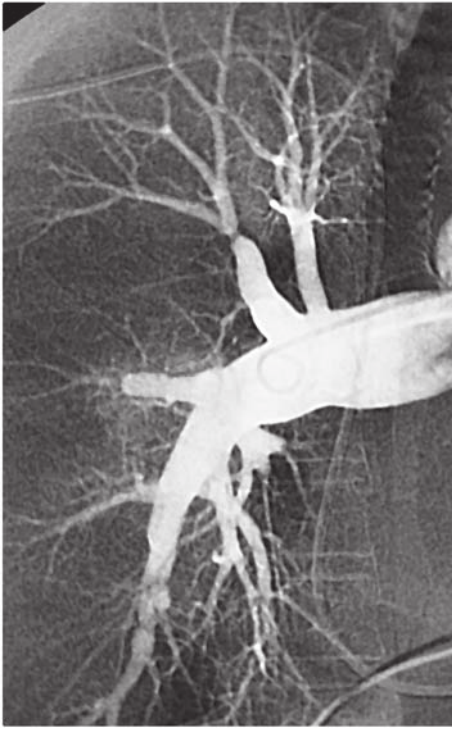

Abb. 1: Pulmonalisangiographie

wird homogen bis zu einer zentralen Körpertemperatur von 18 °C gekühlt. Während der Kühlphase beträgt der mittlere arterielle Perfusionsdruck ca. 50 mmHg. Nicht narkosebedingte periphere Widerstandserhöhungen werden mit Nitroprussidnatrium behandelt [5]. In tiefer Hypothermie wird die Hämoglobinkonzentration auf ca. 7 mg/dl erniedrigt. Dazu kann eine zusätzliche Hämodilution erforderlich sein. Bei 23 °C Rektaltemperatur wird die Aorta abgeklemmt und es werden einmalig 1000 ml kalte kristalloide kardioplegische Lösung (Custodiol, Fa. Bretschneider) in die Aortenwurzel infundiert. Als zusätzliche myokardprotektive Maßnahme wird das Herz in einen Kühlmantel eingehüllt, um die Myokardtemperatur bei ca. 10 °C zu halten. Bei Erreichen einer Rektaltemperatur von 18 °C wird der Kreislaufstillstand unter Exsanguination des Patienten in die Herz-Lungen-Maschine initiiert. Die arterielle Pumpe wird dabei gestoppt und die arterielle Linie abgeklemmt. Die venöse Linie bleibt offen, um den Patienten in das Kardiotomiereservoir zu entbluten. Während der Kreislaufstillstandszeit erfolgt eine Zirkulation des Maschinenvolumens über in das Herz-Lungen-Maschinen-Set integrierte großlumige Shunts. Während des Kreislaufstillstands wird nun die Endarteriektomie nach peripher vorgeführt und die einzelnen Segmentäste werden unter Verwendung spezieller Dissektoren und Sauginstrumente desobliteriert. Nach 20 Minuten Kreislaufstillstand erfolgt eine Reperfusion des Pa-

tienten über mindestens 10 Minuten, bis die venöse Sauerstoffsättigung mindestens 90 % erreicht hat [9]. Während der Reperfusion wird zur Behandlung der metabolischen Azidose Natriumhydrogenkarbonat über Perfusor (100 ml/h) dem extrakorporalen Kreislauf zugefügt. Mit zunehmender Erfahrung kann die komplette Endarteriektomie auf einer Seite in einer einzigen 20-minütigen Phase des Kreislaufstillstands erreicht werden. Nach Beendigung der Thrombendarteriektomie werden die beiden Pulmonalarterieninzisionen verschlossen und es beginnt die Wiedererwärmung des Patienten. Das rechte Herz wird nun nach Drosselung der venösen Linie über den rechten Vorhof bzw. den Pulmonalarterienventrikatheter entlüftet. Das linke Herz wird über die Aortenwurzel entlüftet. Nun wird die Aortenklemme gelöst. Der linksatriale Vent wird am flimmernden Herzen entfernt. Während der Reperusionsphase werden 500 mg Methylprednisolon in die Herz-Lungen-Maschine verabreicht. Der Patient wird homogen (Messpunkte: Ösophagus, Rektum, Tympanon) auf 37 °C wiedererwärmt, um die Folgen einer postoperativen Kreislaufzentralisation zu vermeiden. Zum Abgang von der Herz-Lungen-Maschine werden Hb-Konzentrationen von mindestens 10 g/dl angestrebt.

In vielen Fällen bestehen trotz optimaler Endarteriektomie direkt nach dem Abgang von der EKZ noch erhöhte Pulmonalarteriendrucke. Allerdings ist bei diesen Patienten das Herzzeitvolumen meistens deutlich gegenüber präoperativ erhöht, so dass von einer deutlichen Senkung des Pulmonalgefäßwiderstandes auszugehen ist. Bei bestehenden hohen pulmonalen Gefäßwiderständen kann eine Wiederaufnahme der extrakorporalen Zirkulation erforderlich sein. In Ausnahmefällen kann eine inhalative Verabreichung von NO (30–40 ppm) über das Beatmungsgerät zu einer Senkung des pulmonalen Gefäßwiderstandes führen. Beim Auftreten eines schweren Reperusionsödems der Lunge kann in seltenen Fällen eine veno-venöse ECMO-Therapie erforderlich sein.

## ERGEBNISSE

Im Zeitraum von Januar 1995 bis November 2004 wurden insgesamt 233 Patienten mit einem Durchschnittsalter von 56 Jahren operiert. Dabei betrug die perioperative Letalität 8,2 %. Des Weiteren betrug die mittlere Kreislaufstillstandszeit 36 min, die Ischämiezeit 135 min und die Bypasszeit 250 min. Die mittlere postoperative Beatmungszeit betrug 32 h. Der pulmona-

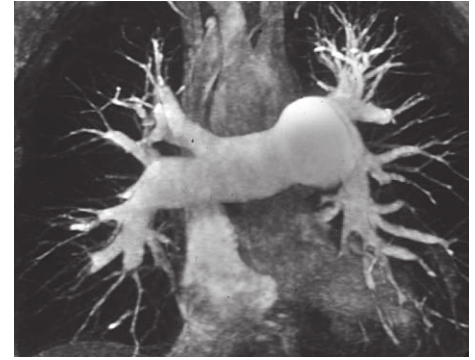

Abb. 2: Präoperative MRT-Aufnahme

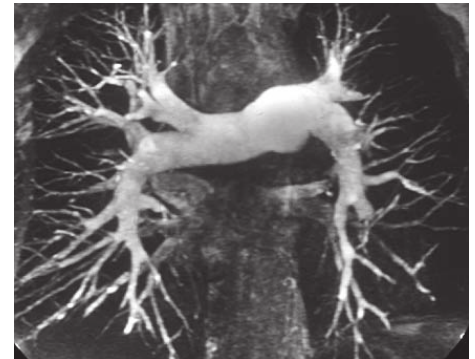

Abb. 3: Postoperative MRT-Aufnahme

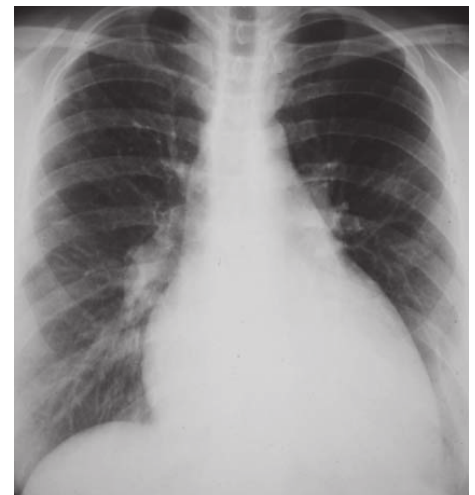


Abb. 4: Präoperatives Thoraxröntgenbild

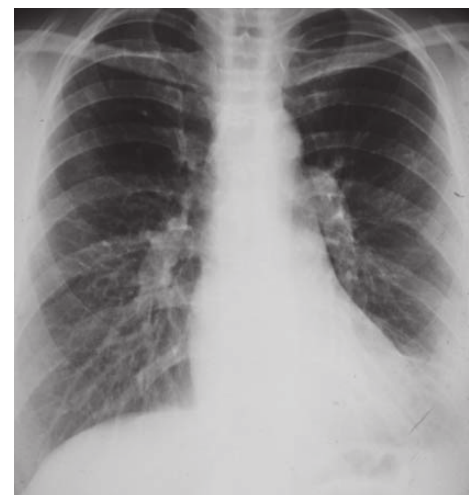

Abb. 5: Thoraxröntgenbild nach 14 Monaten postoperativ

le Gefäßwiderstand konnte signifikant von  $922 \pm 275 \text{ dyn/s/cm}^{-5}$  auf  $368 \pm 215 \text{ dyn/s/cm}^{-5}$  gesenkt werden.

## DISKUSSION

Die pulmonale Thrombendarteriektomie ist ein technisch schwieriges operatives Verfahren zur Entfernung von obstruktiven Veränderungen im Bereich beider Pulmonalarterien bei Patienten mit chronischer thromboembolisch bedingter pulmonaler Hypertonie. Unbedingte Voraussetzung für das Gelingen dieser Operation ist eine möglichst komplette Desobliteration des pulmonalen Gefäßsystems bis auf Segmentarterienniveau. Bei fast allen Patienten ist wegen eines ausgeprägten bronchialen Kollateralflusses eine effektive Endarteriektomie der Pulmonalarterien nur unter optimalen Sichtbedingungen, d. h. im Kreislaufstillstand, möglich. Das Konzept der extrakorporalen Zirkulation muss diesen Bedürfnissen exakt angepasst werden. Der konsequenten und uniformen Hypothermie des Patienten kommt eine entscheidende Rolle bei der Organprotektion während der Phasen des Kreislaufstillstands zu. Zusätzliche Maßnahmen der Hirn- und Myokardprotektion reduzieren die Komplikationsrate. Es ist zu erwarten, dass die Frühergebnisse der pulmonalen Thrombendarteriektomie durch weitere Verände-

rungen des operativen und perioperativen Managements verbessert werden können.

Bei der pulmonalen Thrombendarteriektomie handelt es sich um ein kuratives Operationsverfahren bei Patienten mit chronischer thromboembolischer pulmonaler Hypertonie. Trotzdem wurde die Operationsmethode bislang nur an wenigen Zentren etabliert. Bei den meisten Patienten kann das Ziel, die möglichst komplette Desobliteration der Pulmonalarterienäste bis auf Segmentniveau, nur in Phasen des Kreislaufstillstands unter Hypothermiebedingungen erzielt werden.

## LITERATUR

- [1] Benotti JR, Ockene IS, Alpert JS, Dalen JE: The clinical profile of unresolved pulmonary embolism. *Chest* 1983; 84: 669–678
- [2] Jacob H, Hafner G, Iversen S, Hake U, Thelemann C, Prellwitz W, Oelert H: Reoperation and the centrifugal pump? *Eur J Cardiothorac Surg* 1992; 6 (Suppl. 1): S59–S63
- [3] Daily PO et al: Clinical comparison of methods of myocardial protection: *J Thorac Cardiovasc Surg* 1987; 93: 324–336
- [4] Clutton-Brock TH, Hendry SP, Fink S: Preliminary clinical evaluation of the paratrend 7 intravascular blood gas monitoring system. *Intensive Care Med* 1992; 18: 148
- [5] Stoelting RK: The use of vasopressors and inotropic drugs in anaesthesia. *ASA*

*Annual Refresher Course Lectures, Atlanta* 1987; # 241

[6] Michenfelder JO, Theye RA: Cerebral protection by thiopental during hypoxia. *Anesth* 1973; 30: 510–517

[7] Wragg RE, Dimsdale JE, Moser KM et al: Operative predictors of delirium after pulmonary thromboendarterectomy. *J Thorac Cardiovasc Surg* 1988; 96: 524–529

[8] Iversen S, Hake U, Neufang A, Schmid FX, Mayer E, Oelert H: Die chirurgische Therapie der thromboembolisch bedingten pulmonalen Hypertonie. *J Thorac Cardiovasc Surg* 1990; 38 (Suppl. 1): 62

[10] Moser KM, Daily PO, Peterson K et al: Thromboendarterectomy for chronic, major-vessel thromboembolic pulmonary hypertension. *Ann Internal Medicine* 1987; 107: 560–565

[11] Puis L, *Perfusion* 2005; 20: 101–108

Thomas Petry  
Klinik und Poliklinik für Herz-, Thorax-  
und Gefäßchirurgie  
Abteilung Kardiotechnik  
Universitätsklinikum Mainz  
Langenbeckstraße 1–4  
55131 Mainz